Beiträge

zur

Entwicklungsgeschichte der Wirbelsäule bei Reptilien.

Inaugural-Dissertation

zur

Erlangung der Doktorwürde

einer

hohen naturwissenschaftlichen Fakultät

der

Eberhard-Karls-Universität zu Tübingen

vorgelegt von

Hermann Männer

aus Weildorf in Baden.



Mit vier lithographischen Tafeln.

Leipzig

Wilhelm Engelmann

1899.

Angenommen von der Fakultät am 5. December 1898.

(Separat-Abdruck aus: »Zeitschr. für wiss. Zoologie«. LXVI. Bd. 1. Heft.)

Trotzdem die Entwicklung der Wirbelsäule der Reptilien schon oft Gegenstand der Untersuchung vieler Forscher war, so ist bis jetzt doch eine einheitliche Darstellung ihrer Entstehung nicht vorhanden. Namentlich fehlt noch eine genaue Beschreibung der Veränderungen im skeletogenen Gewebe, die zur Bildung eines Wirbels führen. Und doch gewinnen diese Vorgänge gerade durch das Auffinden der Intervertebralspalte von v. Ebner ein erhöhtes Interesse.

v. Ebner (2) fand an Ringelnatterembryonen, dass das Sklerotom durch eine feine Spalte, die von der Mitte der Muskelplatte nach einwärts gegen Chorda und Rückenmark hinzieht, in zwei Abtheilungen zerlegt wird, wovon die vordere das segmentale Ganglion enthält. Sie ist am besten zu sehen auf Frontalschnitten in der Höhe der Spinalganglien bis zur Höhe der Chorda. Er nennt sie Intervertebralspalte, weil sie der Lage nach den Grenzen der späteren Wirbel entspricht. Damit sei die Neugliederung der Wirbelsäule im Sinne Remak's schon gegeben. Es sei nur die Remak'sche Lehre in dem Punkte zu berichtigen, dass die Neugliederung nicht aus einem gleichförmigen Blastem der Urwirbel hervorgehe, sondern fortlaufend streng gegliedert vor sich gehe. Bezüglich der Herkunft dieser Spalte hat v. Ebner an Hühnerembryonen beobachtet, dass sie ursprünglich eine direkte Fortsetzung der Urwirbelhöhle nach innen ist, durch die Sonderung des Urwirbels in einen muskelbildenden und skelettbildenden Theil ihre ursprüngliche Verbindung verliert und schließlich durch das Wachsen des Sklerotoms ganz verschwindet. v. Ebner hat die

Intervertebralspalte auch an Eidechsen-, Hühner-, Mäuse- und Fledermausembryonen gefunden.

Corning (1) bestätigt an Blindschleichenembryonen das Vorhandensein von der Intervertebralspalte, bestreitet aber, dass mit der dadurch bedingten, sekundären Gliederung des Sklerotoms auch schon die Wirbelanlage gegeben sei. Nach ihm sind die frühesten Anlagen des Achsenskelettes diejenigen der Querfortsätze und oberen Bogen, erst durch die Verschmelzung der Basen wird die Anlage des Wirbels im Sklerotomgewebe gebildet. Schon in früher Zeit ist die Segmentirung der Wirbelsäule angedeutet durch die Chordaeinschnürungen, die sich intervertebral entsprechend den Resten der Urwirbelhöhle vorfinden. Die Neugliederung der Wirbelsäule sei so zu verstehen, dass sich die erste Anlage des Achsenskelettes peripher zwischen den Myomeren entwickelt. Diese Anlagen verbreiten sich medianwärts und erhalten so durch die Verbreiterung ihres Ansatzes an die Chorda eine höhere Bedeutung für die Stützfunktion. Durch die Segmentirung der Wirbel werde die Verschiebung der letzteren im Anschluss an die Muskelaktion ermöglicht, und die »Neugliederung der Wirbelsäule« sei gegeben.

Collmann (11) bestätigt auch für menschliche Embryonen das Vorhandensein einer Intervertebralspalte, die durch das Austreten des Urwirbelkernes aus dem Myocoel entstehe. Sie diene zur Aufnahme der metameren Nerven und Gefäße. Der Ausdruck Neugliederung der Wirbelsäule sei fallen zu lassen, da die Entwicklung kontinuirlich aus den Urwirbeln vor sich gehe und statt dessen Verschiebung einzuführen.

v. Ebner (3) wendet sich in einer weiteren Arbeit gegen Corning. Die Bogen werden nicht früher als der Körper angelegt. Zuerst erscheine im Wirbelkörper Knorpelgewebe, erst später im Bogen. Die von Froriep (7) bezeichneten »primitiven Bogen« seien embryonale Anlagen, die mit einem späteren Skelettstück nicht in Beziehung gebracht werden können. Diese seien am besten als Vertebralstreifen zu bezeichnen. Die von Corning beschriebenen, primitiven Chordaeinschnürungen hätten keine bleibende Bedeutung und verschwinden. Die bleibenden Chordaeinschnürungen entwickeln sich erst später mit dem Beginn der Wirbelverknöcherung. Die Intervertebralspalte sei nicht identisch mit der Gelenkhöhle, der sie nur der Lage nach entspreche. v. Ebner wendet sich dann gegen Collmann. Die alternirende Metamerie der Muskeln und Wirbel beruhe nicht auf Verschiebungen, sondern sei nur durch eine Neugliederung im Sinne Remak's erklärbar.

O. Schultze (16) fand bei seinen Untersuchungen an Säugethierembryonen, dass das Sklerotom, das durch die Intersegmentalarterien scharf begrenzt ist, durch die Intersegmentalspalte (= Intervertebralspalte von v. Ebner's) in zwei Abschnitte zerfällt, einen schwach färbbaren vorderen Theil und einen stark färbbaren hinteren Theil. Der craniale, helle Theil enthält den Spinalnerven, der caudale, dunkle Theil ist die segmentale Anlage der Bogen. Von dieser Anlage wächst der primitive Wirbelbogen aus. Durch das dorsale Auswachsen des Sklerotoms wird auch entsprechend der Urgliederung die Membrana reuniens segmentirt. Durch das Emporwachsen der Bogenanlagen erscheint auf der segmentirten Membrana reuniens nochmals eine gleichmäßige, quere Segmentirung, in der also je zwei Segmente einem ursprünglichen Ursegment entsprechen. Eine weitere Veränderung, die sich an der primitiven Wirbelkörpersäule vollzieht, ist die, dass die einzelnen primitiven Wirbel in longitudinaler Richtung durch skeletogenes Vorknorpelgewebe, das als Chordamantel auftritt, sich verbinden. Die Wirbelsäule stellt nunmehr ein einziges einheitliches Gebilde dar, in dem der Process der Verknorpelung beginnt. Der Endeffekt ist immer die Neugliederung der Wirbelsäule, wobei im Allgemeinen die Verknorpelung im Bereiche der zwischen den primitiven Wirbelkörpern gelegenen skeletogenen Vorknorpelschicht beginnt und von hier immer mehr Substanz des primitiven Wirbelkörpers verknorpelt. Dorsaler und ventraler Wirbelbogen sind in keiner Weise an der Neugliederung betheiligt. Schließlich verknorpelt der ganze primitive Wirbelkörper, und die Wirbelsäule besteht aus einheitlichem hyalinen Knorpel. Das Ligamentum intervertebrale geht erst sekundär daraus hervor. Das Gelenk entsteht innerhalb des hyalinen Knorpels durch Spaltbildung.

Goette (6) führte ein ganz neues Moment in die Entwicklungsgeschichte der Wirbelsäule ein, nämlich die Zurückführung der einfachen Amphibien- und Amniotenwirbel auf Doppelbildungen. Nach ihm sind an dem sich entwickelnden Wirbel der primäre Wirbelkörper und die primären Wirbelbogen zu unterscheiden. Die sekundären, d. h. definitiven Wirbelkörper entstehen nicht nur aus der primären Wirbelkörperanlage, sondern auch aus den Basen der Bogen. Die Grenze ist in frühen Entwicklungsstadien deutlich ausgesprochen, später gleichen sich die geweblichen Unterschiede aus. Die Gliederung der primären Wirbelkörper ist frühzeitig ausgesprochen durch Verdickungen der Perichordalschicht. An diesen Intervertebralringen macht sich eine Reihe von Umbildungen geltend. Zunächst erscheint

eine Rinne in der Mitte jeder Anschwellung. Im Boden der Rinne sieht man von vorn nach hinten verlaufende Faserzellen, die als Intervertebralligament aufgefasst werden müssen. Die intervertebrale Rinne wird bald von einem hellen Wulst ausgefüllt, der eine intervertebrale Verdickung des Perichondriums darstellt und später dem Intervertebralligament einverleibt wird. Die Gelenkbildung erfolgt in der Art, dass der Intervertebralring und Außenwulst unter Form- und Gewebsveränderung mit dem vorhergehenden Wirbelkörper als dessen Gelenkkopf verschmelzen, während die Pfanne aus dem hinteren ursprünglichen Wirbelkörper hervorgeht. Bei der Untersuchung der oberen Bögen fand Goette an der Schwanzwirbelsäule von Lacerta wie Anguis Erscheinungen, die auf eine frühere Verdoppelung der Bogen in jedem Segment hinweisen. Bei Lacerta viridis sind hinter den vorderen Bogen an jedem Segment noch Rudimente von hinteren Bögen vorhanden. Vordere und hintere Bogen umschließen zuerst eine Spalte, die später durch Verwachsung beider Bogenanlagen verschwindet. Die Entwicklung der caudalen Seitenfortsätze ist besonders bei Anguis ein indirekter Beweis für die ursprüngliche Doppelbildung der oberen Wirbelbogen, während die Entwicklung der letzteren selbst diesen Hinweis undeutlicher ergiebt als bei Lacerta. Doppelte Seitenfortsätze finden sich auch bei Embryonen von Ovis aries, Didelphys quica, Lepus cuniculus an den hinteren Wirbeln. Auf Grund dieser Befunde und einer sehr ausführlichen paläontologischen Untersuchung kommt Goette zu folgendem Schlussergebnis:

1) Die Bildung vollständiger Wirbel mit Wirbelbögen und Wirbelkörper beginnt in der Reihe der Amiaden wie in der Reihe der Stegocephalen und aller lebenden Digitaten mit der embolomeren Form, d. h. mit doppeltem Wirbel in jedem Segment.

2) Die Verwandlung dieser Doppelwirbel in einfache Wirbel erfolgt mittels ihrer paarweisen Verschmelzung, nachdem mehr oder weniger beide Wirbel (Ganoiden) oder vorherrschend der hintere von ihnen sich zurückgebildet hat (Digitaten).

3) Die rhachitome Wirbelform ist weder eine ursprüngliche noch eine selbständige Erscheinung, sondern nur eine Übergangsstufe in jenem Verwandlungsprocess.

4) Die Hauptbedeutung des embolomeren Ursprunges der Wirbel liegt für die Digitaten in der Vererbung gewisser Reste der Doppelbildung, nämlich der Bogen und Seitenfortsätze und Rippen, deren bleibende Formen theilweise nur daraus zu verstehen sind.

Trotzdem also die Litteratur über die Entwicklung der Wirbel-

säule eine sehr reichhaltige ist, gehen die Ansichten über das Problem der Wirbelbildung doch noch sehr aus einander, hauptsächlich wohl desshalb, weil bis jetzt eine zusammenhängende Darstellung der Umbildungen der Ursegmente zu den fertigen Wirbeln fehlt. Es konnte desshalb eine erneute Untersuchung, die vor Allem Werth darauf legte, die Veränderungen des Sklerotoms bis zur Bildung eines Wirbels in allen seinen Theilen zu verfolgen, nur von Vortheil sein.

Untersuchung.

Die Untersuchung fand an Embryonen von Tropidonotus natrix, Coronella laevis, Lacerta agilis und Anguis fragilis statt. Um alle Entwicklungsstadien zu erhalten, wurden die Eier der nicht lebendig gebärenden Thiere unter möglichst natürlichen Bedingungen zur Ausbrütung gebracht. So war es möglich von jedem einzelnen Thier die Entwicklung von der Abgliederung der Ursegmente bis zum ausgebildeten Wirbel kontinuirlich zu verfolgen. Die Härtung und Fixirung der Embryonen geschah meist mit Sublimat, gefärbt wurde mit Hämalaun, seltener mit Boraxkarmin, weil es mir auf eine möglichst gleichmäßige Färbung ankam. Zu besonderen Zwecken wurde auch mit Fleming'schem Gemisch fixirt und dann mit Safranin gefärbt. Wenn die Embryonen stark aufgerollt waren, so wurde die eine Hälfte parallel zur Spiralachse geschnitten, wodurch ich Horizontal- und Transversalschnitte bekam, während die andere Hälfte der Spirale in Sagittalschnitte zerlegt wurde. Die Schnittdicke betrug 10 und 15 μ; die einzelnen Schnitte wurden in lückenloser Serie aufgeklebt. Zur Kontrolle wurden von jedem Entwicklungsstadium Horizontal-, Sagittal- und Transversalschnitte angefertigt.

Da sich bei den Reptilien in den Entwicklungsvorgängen der skeletogenen Schicht, die zur Bildung der Wirbelsäule führen, Verschiedenheiten geltend machen, so bespreche ich die untersuchten Thiere in drei Reihen. Die erste Reihe vertritt Tropidonotus natrix, in der zweiten Reihe stellte ich Coronella laevis, Anguis fragilis und Lacerta agilis zusammen, die bei den Sklerotomveränderungen Übereinstimmung zeigen, und in der dritten Reihe bespreche ich die Entstehung der Schwanzwirbelsäule von Lacerta agilis und Anguis fragilis.

Tropidonotus natrix.

Die neueren Autoren wie Collmann, v. Ebner, Rabl etc., die sich mit der Frage der Herkunft des skeletogenen Gewebes beschäf-

tigt haben, stimmen darin überein, dass die Sklerotome aus den Ursegmenten entstehen. Die Ursegmente erscheinen zunächst nach ihrer Abgliederung mit einer dichten Zellenmasse erfüllt. Die innere Wand eröffnet sich nahe der inneren, unteren Ursegmentkante, und die Zellen ergießen sich nach außen. Ein derartiges Stadium veranschaulicht uns Fig. 1*a*. Man sieht wie die Zellen sich an der inneren, unteren Wand gelockert haben, einige Zellen haben bereits das Ursegment verlassen und schicken sich an, die Chorda dorsal und ventral zu umfassen. Die durch das Austreten des Ursegmentkernes entstandene Spalte setzt sich kontinuirlich in das Sklerotom fort und bleibt noch lange bestehen (Fig. 1*b*). v. Ebner, der sie zuerst gesehen hat, nannte sie ihrer späteren Bedeutung wegen Intervertebralspalte, während sie von Schultze (16) als Intersegmentalspalte bezeichnet wurde. An den so entstandenen Sklerotomen spielen sich nun bis zur Bildung der Wirbelsäule eine Reihe von Vorgängen ab, die man in drei Stadien zerlegen kann. Die einzelnen Entwicklungsabschnitte gehen selbstverständlich ohne Unterbrechung in einander über, und es sollen damit nur Anhaltspunkte für die Vergleichung der Umbildungen des Sklerotoms, die bei den verschiedenen Thieren zur Bildung der Wirbelsäule führen, gegeben sein.

Die erste Entwicklungsstufe entspricht den Fig. 1 und 2 von v. Ebner (2). Die einzelnen Sklerotome sind den Urwirbelgrenzen entsprechend gegenseitig scharf abgegrenzt einmal durch die interprotovertebralen Blutgefäße und dann durch die Einkerbung zwischen den Ursegmenten. Gegen Ende dieses Stadiums ist das Myotom in eine äußere und innere Lamelle geschieden und damit der Zusammenhang der Intervertebralspalte mit der Ursegmenthöhle verwischt. Die Intervertebralspalte ist nur wenig sichtbar und reicht bis zur Mitte des Sklerotoms. Die Zellen des Sklerotoms zeigen bereits eine Differenzirung. Sie stehen am dichtesten im lateralen Drittel und haben hier eine rundliche Form, während sie in der Nähe der Chorda ein ganz lockeres Gefüge aufweisen und oft mit Fortsätzen versehen sind. In der Chorda beginnt bereits die Vacuolenbildung. Auf Querschnitten sieht man, wie sich schon einzelne mit Fortsätzen versehene Zellen ringförmig um die Chorda gelagert haben. Dorsal erstreckt sich die Differenzirung im skeletogenen Gewebe bis zur Höhe der herabwachsenden Ganglien, ventral bis zur unteren Chordagrenze.

Fig. 2 zeigt uns Verhältnisse, wie wir sie als zweites Stadium der Sklerotomentwicklung bezeichnen können. Das Myotom hat noch die frühere Form des Ursegments, Somatopleura und Splanchnopleura

sind aber nicht mehr deutlich von einander zu unterscheiden. Die Intervertebralspalte ist sehr deutlich sichtbar und reicht fast bis an die Chorda. Die Sklerotome, deren ursprüngliche Abgrenzung durch die Interprotovertebralgefäße und die Myotomgrenze scharf ausgesprochen ist, werden durch die Intervertebralspalte halbirt. Die beiden Abschnitte unterscheiden sich aber wesentlich durch ihre Färbbarkeit. Der caudale Theil des Sklerotoms ist mit rundlichen, dicht gedrängten Zellen erfüllt und erscheint ganz dunkel gefärbt, der craniale Theil enthält theils runde, theils mit Fortsätzen versehene Zellen, die mehr locker stehen, und hat ein helleres Aussehen. Die Farbenunterschiede erstrecken sich bis in die Nähe der Chorda. Der vordere, helle Antheil enthält in seinem lateralen Drittel dicht an der Grenze der Intervertebralspalte das segmentale Ganglion. Ventral hört mit dem Verschwinden der Intervertebralspalte in der Höhe der unteren Chordagrenze auch jede Differenzirung des Sklerotomgewebes auf. Nur ventral von der Chorda findet sich der Lage nach der Intervertebralspalte entsprechend ein verdichteter Zellstreifen, der gleichmäßig in die helle und dunkle Schicht übergeht. Diese Zellbrücke, die je ein rechtes und linkes Sklerotom mit einander verbindet, ist als die Anlage der hypochordalen Spange Froriep's (7) aufzufassen. Sie ist auch auf Querschnitten durch die Richtung der Kerne deutlich von der ringförmig angeordneten Perichordalschicht zu unterscheiden. Diese selbst erscheint jetzt als ein Zellenring von 5 μ Dicke. Sagittalschnitte zeigen, wie sich die beiden Sklerotomhälften gleichmäßig nach oben verjüngen. Den vorderen Antheil füllt das segmentale Ganglion fast ganz aus, so dass die Farbenunterschiede verwischt sind. Die Intervertebralspalte reicht bis zur Mitte der Höhe des Rückenmarkes. Dorsal davon deutet die hintere Grenze des Ganglion ihre Fortsetzung an. Über dem Ganglion sind beide Sklerotomtheile sehr zellreich. Trotzdem die beiden Schichten weder durch eine Intervertebralspalte getrennt noch durch einen Unterschied in der Färbbarkeit ausgezeichnet sind, ist deren Abgrenzung doch ganz gut möglich. In beiden Theilen schließen sich die Zellen koncentrisch zusammen und erscheinen so in gesonderten Zellenverbänden. Die Differenzirung des Sklerotomgewebes erstreckt sich dorsal bis zur Höhe der Ursegmentgrenze. Durch die verschiedene Ausbildung des Sklerotoms in eine helle und eine dunkle Hälfte ist im zweiten Stadium also bereits die verschiedene Bestimmung der beiden Schichten ausgesprochen.

Das dritte Stadium der Sklerotomentwicklung ist charakterisirt

durch das Vordringen des Myotoms längs der Intervertebralspalte und der dadurch bedingten Umgestaltungen. Das Myotom (Fig. 3), das zu einer Platte von dreieckiger Form umgebildet ist, dringt mit der Spitze des Dreiecks längs der Intervertebralspalte vor und drängt dadurch wie ein Keil die Hälften zweier verschiedener Sklerotome gegen einander. Es wird so die Zellenmasse, die zur Bildung eines Wirbels bestimmt ist, genau abgegrenzt. Es ist immer der caudale, dunkle Theil eines Sklerotoms mit je dem cranialen, hellen Theil des nächstfolgenden Sklerotoms. Die verschiedene Färbbarkeit spricht aber schon dem nunmehr zum vorderen Theil gewordenen, dunklen Sklerotomantheil die Hauptbedeutung bei der Bogenbildung zu. Durch das Weiterwachsthum des Myotoms werden schließlich die lateralen Enden vollständig zusammengetrieben und erscheinen hier vereint (Fig. 3). Die Folge dieses gegenseitigen Ineinanderwachsen von Myotom und Sklerotom ist die, dass der dunkle Sklerotomantheil caudalwärts eine Neigung machen muss, wodurch er seine charakteristische Form als primitiver Wirbelbogen erhält. Damit bekommen wir einen Entwicklungszustand der Wirbelsäule, den man nach dem Vorgang Froriep's (7) als primitiven bezeichnen kann. Die Bedeutung jedoch, die Froriep diesem Zustand beilegt, stimmt hier nicht überein. Die eigentliche Grundlage des Achsenskelettes, die Chorda dorsalis, zeigt bereits seichte Einschnürungen in der Intervertebralgegend. Auch erscheint der primitive Wirbelbogen nur in seinem lateralen Drittel zwischen den Myotomen einheitlich, so dass man eigentlich von einer Stützfunktion gar nicht reden kann. In dem primitiven Wirbelbogen haben sich die Zellen gegen die Intervertebralspalte hin zusammengedrängt, so dass die dunkle Färbung nicht mehr die ursprüngliche Breite der hinteren Sklerotomhälfte einnimmt. Ihre Breite beträgt jetzt 35 μ, während sie vordem 60 μ betrug. Die primitiven Wirbelbogen erscheinen gegen die Chorda hin verjüngt; es macht den Eindruck, als ob sich einzelne Zellen abgezweigt hätten und zur Bildung der Perichordalschicht verwendet worden wären. Auch im ursprünglich hellen Antheil nehmen wir entlang der Intervertebralspalte und namentlich in der Nähe der Chorda eine dunklere Färbung wahr, sei es nun in Folge eigener Wachsthumsenergie oder sei es, dass die Zellen durch das Vordringen des Myotoms an dieser Stelle zusammengedrängt wurden. Die Intervertebralspalte ist fast gar nicht mehr sichtbar, durch das Abheben des primitiven Wirbelbogens in seiner Färbbarkeit ist aber die Grenze zwischen den ursprünglichen Sklerotomantheilen deutlich ausgesprochen. Bereits sieht

man auch eine Wirbelkörperanlage, indem die Perichordalschicht in der Mitte zwischen den beiden Schichten zellreicher erscheint als das angrenzende Gewebe. Ventral der Chorda zeigt sich jetzt die hypochordale Spange als eine stark entwickelte Zellenbrücke, die in der Intervertebralgegend rechte und linke Seite mit einander verbindet. Sie verjüngt sich ventralwärts etwas, so dass sie wie ein zapfenförmiger Fortsatz der Perichordalschicht erscheint. Auf Querschnitten ist sie aber deutlich durch die Anordnung der Zellen von der Perichordalschicht getrennt. Diese selbst hat jetzt in vertebraler Gegend eine Breite von 15 μ, in der Intervertebralgegend eine solche von 18 μ. Sagittalschnitt Fig. 4 veranschaulicht uns die Verhältnisse dorsal von der Chorda. Der segmentale Muskel drängt die Sklerotomantheile mit dem Ganglion gegen das Rückenmark. Der Erfolg ist auch hier eine Neugliederung, indem je eine caudale und craniale Hälfte des benachbarten Sklerotoms zur Bogenbildung vereinigt werden. Da im Stamm des Neuralbogens das Ganglion die Stelle des hellen Antheils einnimmt, so kommt die Neugliederung nur in der Bogendachanlage zur Geltung. Die Grenzen des künftigen Bogens sind, trotzdem eine Intervertebralspalte fehlt, doch deutlich ausgesprochen. Die Differenzirung im Sklerotomgewebe ist gegen früher nur wenig nach oben gerückt.

Der Übergangszustand der primitiven Wirbelsäule zu der definitiven besteht darin, dass sich die durch das Vordringen des Myotoms einander genäherten Schichten mit einander vereinigen. Gleichzeitig machen sich in der Intervertebralgegend die Veränderungen bemerkbar, die zur Bildung von Gelenkkopf und Gelenkpfanne führen, und die von Goette ausführlich beschrieben worden sind. Kurze Zeit ist die Unterscheidung der beiden, zur Bogenbildung bestimmten Schichten noch möglich, da sich zwischen ihnen noch die Interprotovertebralgefäße befinden. Der helle Antheil ist aber sehr reducirt, er erscheint nur als ein Zellstreifen von 8 μ Breite, so dass sein Beitrag zur Rippen- beziehungsweise Querfortsatzbildung völlig außer Acht gelassen werden kann. Nur in der Nähe der Chorda bleibt auch diese Schicht sehr zellreich. Bald aber verschieben sich die Gefäße in Folge der Wachsthumsvorgänge caudalwärts und erscheinen jetzt als die Intercostalarterien. Die beiden Schichten vereinigen sich vollständig, indem sie den Wirbelkörper seitlich einfassen, ein Vorgang, der bisher als »Verbreiterung der Bogenbasen« bezeichnet wurde. Das seitliche Bogenstück erscheint jetzt einheitlich. Nun ist auch der Wirbelkörper vollständig angelegt. Er besteht aus der Bogenbase und dem

perichordalen Faserring. Da der Bogenantheil rundliche Zellen besitzt, während die Perichordalschicht faserige Struktur aufweist, so ist die Unterscheidung beider leicht möglich. Querschnitte zeigen, dass der Wirbelkörper dorsal und ventral von der Chorda fast nur von der Perichordalschicht gebildet wird. Der intervertebrale Theil der Bogenanlage ist zu einem Faserring umgewandelt. Diesem liegt ventral die hypochordale Spange an. Die Zellenmasse erscheint jetzt mächtig entwickelt und steht mit der Bogenanlage noch in Verbindung. Im Neuralbogen sind gegen früher keine wesentlichen Veränderungen bemerkbar.

Unterdessen ist auch schon der definitive Zustand der Wirbelsäule erreicht. Im Wirbelkörper und zwar in der Perichordalschicht ist Knorpel aufgetreten. Der Verknorpelungsprocess greift rasch um sich, nur dorsal von der Chorda bleibt das Fasergewebe noch länger bestehen, so dass der Wirbelkörper eine oben offene, knorpelige Halbröhre darstellt. Bald darauf erscheint auch der Neuralbogen verknorpelt und zwar zuerst in dem Theil, der der dunklen Sklerotomschicht entspricht. Von hier greift der Verknorpelungsprocess auf die dem hellen Antheil entsprechende Zellenmasse im Bogendach und der Bogenbase über. Der Intervertebralwulst ist jetzt mächtig entwickelt, die hypochordale Spange aber erscheint fast ganz reducirt. Die Zellenmasse ist offenbar zur Bildung des Gelenkwulstes verwendet worden. Endlich ist der Wirbel in allen seinen Theilen verknorpelt, und der Intervertebralwulst hat sich in Gelenkkopf und Gelenkpfanne gesondert. Nur dorsal über dem Rückenmark ist der Neuralbogen noch nicht knorpelig geschlossen, erst später, wenn im Wirbelkörper schon der Verknöcherungsprocess um sich greift, erscheint auch das Bogendach mit dem Dornfortsatz völlig verknorpelt. Die Bildung der Gelenkfortsätze erfolgt in der Art, wie es schon beschrieben ist. In dem so in allen seinen Theilen fertig gestellten Wirbel beginnt nun der Process der Verknöcherung.

Die Entwicklung der Wirbelsäule bei Tropidonotus natrix zeigt große Ähnlichkeit mit der bei Säugethieren, wie sie von Schultze (16) und Froriep (8) beschrieben worden ist. Die helle Sklerotomhälfte weist aber zwei verdichtete Zellpartien im Bereiche der Bogenbase und Bogendachanlage auf, so dass diese Theile im Gegensatz zu den Säugethieren aus den Hälften zweier verschiedener Sklerotome zusammengesetzt erscheinen. Auch erfolgt die Entwicklung der Wirbelsäule bei Trop. natrix immer streng gegliedert, während bei den

Säugethieren die Wirbelkörperanlage nach Schultze aus einem ungegliederten Blastem hervorgeht.

Coronella laevis, Anguis fragilis und Lacerta agilis.

Die Entwicklung der Wirbelsäule zeigt bei diesen Thieren große Übereinstimmung. Ich werde, um Wiederholungen zu vermeiden, nur die von Tropidonotus abweichenden Verhältnisse beschreiben.

Zunächst finden wir hier denselben Zustand, wie wir ihn bei Tropidonotus natrix als erstes Stadium bezeichnet haben. Die Sklerotome sind durch die interprotovertebralen Gefäße, die in einem hellen Zwischengewebe eingebettet sind, deutlich von einander abgegrenzt. Die Intervertebralspalte reicht bis zur Mitte des Sklerotoms. Die Zellen stehen im lateralen Drittel am dichtesten, gegen die Chorda hin nehmen sie an Dichtigkeit gleichmäßig ab. Die Differenzirung des Sklerotomgewebes reicht ventral bis zur Höhe der unteren Chordagrenze, dorsal bis zur Mitte des Ursegmentes.

Fig. 5 giebt uns ein Bild, wie wir es als Übergang vom zweiten zum dritten Stadium bezeichnen können. Es entspricht annähernd der Fig. 2 von Tropidonotus. Im zweiten Stadium, wo das Myotom noch die Form des Ursegmentes hat, zeigen sich ganz andere Verhältnisse als bei Tropidonotus. Die Intervertebralspalte, die sehr deutlich ausgeprägt ist und fast bis an die Chorda reicht, theilt das Sklerotom wieder in eine vordere und hintere Hälfte. Die Zellen stehen aber in beiden Theilen am dichtesten an der Grenze der Intervertebralspalte. Von hier aus nimmt die Färbbarkeit gegen die interprotovertebralen Gefäße gleichmäßig ab. Die Blutgefäße selber sind in einem hellen Zwischengewebe eingebettet. In der vorderen Sklerotomhälfte dicht an der Grenze von der Intervertebralspalte und Myotom liegt das segmentale Ganglion. Ventral der Chorda verbindet wieder ein Zellstreifen in der Intervertebralgegend die rechte und linke Hälfte, indem die Zellen gleichmäßig in die vordere und hintere Sklerotomhälfte übergehen. Dorsalwärts füllt das Ganglion den vorderen Sklerotomantheil völlig aus. Die sonstigen Verhältnisse stimmen mit Tropidonotus natrix überein. Hier wird also im zweiten Stadium das Sklerotom nicht in eine helle und dunkle Hälfte geschieden, man kann hier nur von einer ganglionhaltigen und ganglionfreien Sklerotomschicht reden.

Das Myotom bildet sich wieder zu einer Platte von annähernd dreieckiger Form um (Fig. 5). Durch das Vordringen mit der Spitze des Dreiecks längs der Intervertebralspalte veranlasst es eine Neu-

gliederung des skeletogenen Gewebes. Damit treten wir in das dritte Stadium der Sklerotomentwicklung. Fig. 6 entspricht der Fig. 3 von Tropidonotus. Durch das Wachsthum des Muskels und der Sklerotomhälften ist wieder die charakteristische Neigung der Bogenanlagen zu Stande gekommen, und wir haben einen Zustand erhalten, der dem primitiven Wirbel Froriep's entspricht. Der Ausdruck ist aber in der Bedeutung, wie ihn Froriep braucht, hier nicht anwendbar. Da die zu einer Wirbelanlage bestimmten Sklerotomhälften bereits eine Verschiedenheit in ihrer Ausbildung aufweisen, so nenne ich, um die Beschreibung nicht so schwerfällig zu gestalten, den Theil, der der caudalen Hälfte eines Sklerotoms entspricht, Hauptbogenanlage, und den Theil, der der cranialen Hälfte des nächstfolgenden Sklerotoms entspricht, Nebenbogenanlage. In der Hauptbogenanlage stehen die Zellen viel enger, und die dunkle Färbung nimmt einen viel breiteren Raum ein, so dass sie deutlich als die Hauptanlage des seitlichen Bogentheils erscheint. Haupt- und Nebenbogenanlagen sind an ihren lateralen Enden mit einander vereint. In der Mitte befinden sich zwischen ihnen die Interprotovertebralgefäße und ein helles Mesoblastgewebe. Die Intervertebralspalte reicht nicht mehr ganz bis in die Nähe der Chorda. In der Intervertebralgegend geht die Nebenbogenanlage ununterbrochen in die nächstfolgende Hauptbogenanlage über. Die hypochordale Spange ist stark entwickelt. Dorsalwärts verjüngen sich beide Bogenanlagen gleichmäßig. In der Höhe des Rückenmarkes nimmt das Ganglion fast den ganzen Raum der Nebenbogenanlage ein (Fig. 7). Die Sklerotomgrenze ist durch das Blutgefäß und die Anordnung der Zellen deutlich ausgesprochen. Wie man sich auf Sagittalschnitten überzeugen kann, entspricht die hintere Grenze des Ganglion der Stelle der Intervertebralspalte. Es werden also auch hier durch den vordringenden Muskel ganz die gleichen Verhältnisse wie im seitlichen Bogentheil geschaffen. Die Breite der Hauptbogenanlage beträgt 40 μ, die der Nebenbogenanlage 10 μ, wesswegen man in Höhe des Ganglion letztere ganz außer Acht lassen kann. Dorsal von dem Ganglion zeigen sich wieder wie bei Tropidonotus beide Sklerotomhälften gleich ausgebildet.

Fig. 8 giebt uns eine weitere Entwicklungsstufe. Das Myotom ist weiter vorgedrungen, Haupt- und Nebenbogenanlage haben sich gegen früher mächtig entwickelt. Erstere ist in der Nähe der Blutgefäße 45 μ breit, letztere 25 μ. Die beiden Bogenanlagen haben sich einander noch mehr genähert, lateral sind sie ganz vereinigt, in der Mitte zeigt eine feine Spalte die Trennung noch an, medial

trennt beide noch ein helles Zwischengewebe. Die interprotovertebralen Gefäße verschieben sich eben caudalwärts durch die Nebenbogenanlage hindurch. Einzelne Gefäße befinden sich mitten in der Nebenbogenanlage, die Arterie erscheint schon als Intercostalarterie. Im weiteren Verlauf der Entwicklung vereinigen sich Haupt- und Nebenbogenanlage sowohl im seitlichen als auch dorsalen Bogenstück vollständig, es kommt unter Rückbildung der hypochordalen Spange zur Ausbildung der Gelenkanlagen, und der Wirbel wird in allen seinen Theilen vollständig angelegt. Unterdessen hat auch schon der Verknorpelungsprocess begonnen.

Bei Anguis erscheinen die Verhältnisse in geringem Grade modificirt. Wie schon aus den Abbildungen von Corning (1) hervorgeht, verschwindet in der Nebenbogenanlage in der Nähe der Blutgefäße der Zellenreichthum, wahrscheinlich in Folge der Verschiebung der interprotovertebralen Gefäße. Die Nebenbogenanlage erscheint daher in der Mitte unterbrochen. Sonst herrscht in der Entwicklung völlige Übereinstimmung.

Die Entwicklung der Wirbelsäule bei diesen Thieren unterscheidet sich also von derjenigen bei Tropidonotus natrix im Wesentlichen dadurch, dass bei ihnen die vordere Sklerotomhälfte vom zweiten Stadium an sehr ausgebildet ist, nach der Neugliederung des skeletogenen Gewebes als Nebenbogenanlage erscheint und endlich mit der Hauptbogenanlage vollständig verschmilzt.

Entwicklung der Schwanzwirbelsäule von Lacerta agilis und Anguis fragilis.

Die ungleichartige Ausbildung der vorderen, ganglienhaltigen Sklerotomhälfte bei den Reptilien und die dadurch bedingte, verschiedene Betheiligung am Wirbelaufbau führte mich zu der Vermuthung, ob diese Verhältnisse nicht im Zusammenhang mit der Zweitheiligkeit des Wirbels stehen. Ich untersuchte desshalb die Entwicklung der Schwanzwirbelsäule von Lacerta agilis und Anguis fragilis, von denen Goette am fötalen Skelett Reste der Zweitheiligkeit des Wirbels nachgewiesen hat. Bei Anguis haben wir in der Schwanzwirbelsäule doppelte Seitenfortsätze, bei Lacerta doppelte Bogen an einem Wirbel, die nachher verschmelzen.

Über die Herkunft des Sklerotoms und das Entstehen der Intervertebralspalte gelten die für den Rumpf beschriebenen Verhältnisse.

Das erste Stadium stimmt mit dem ersten Stadium der Sklerotomentwicklung im Rumpf überein. Die stärkste Zellanhäufung findet

sich im lateralen Drittel, die Färbbarkeit nimmt gegen die Chorda hin ab. Die Intervertebralspalte reicht bis zur Mitte des Sklerotoms. Im weiteren Verlauf machen sich in der Entwicklung der Schwanzwirbelsäule Verschiedenheiten zwischen Anguis und Lacerta geltend, und sie bedürfen desshalb einer gesonderten Besprechung.

Anguis.

Im zweiten Stadium finden wir auch hier wie im Rumpf die dichteste Zellanhäufung zu beiden Seiten der Intervertebralspalte. Diese reicht fast bis an die Chorda. Fig. 9 stellt einen Sagittalschnitt dar, der cranial mehr medial getroffen ist wie caudal und orientirt uns am besten über die bestehenden Verhältnisse. Zunächst fällt einem die ungleichartige Entwicklung der beiden Sklerotomhälften in die Augen. Die ganglienhaltige, vordere Schicht zeigt eine viel stärkere Ausbildung wie die ganglienfreie, hintere, indem die verdichtete Zellpartie viel weiter ventralwärts reicht. Mehr medial in der Nähe der Chorda hört die Differenzirung in den Sklerotomschichten wieder in gleicher Höhe auf. Eine Vergleichung der Schnittserie ergiebt, dass der verlängerte Abschnitt der vorderen Sklerotomhälfte die Anlage der Hämapophysen ist. Ventral der Chorda sieht man in gleichen Abständen eine kleine Verdichtung des Gewebes, die hypochordale Spange. In der Höhe des Rückenmarkes nimmt das Ganglion nicht mehr den ganzen Raum der vorderen Sklerotomhälfte ein, es bleibt zwischen Ganglion und Sklerotomgrenze eine 20 μ breite Zellschicht übrig. Dorsal von dem Ganglion zeigen wieder beide Sklerotomhälften die gleiche Ausbildung.

Fig 10 veranschaulicht uns die Verhältnisse im dritten Stadium. Das Myotom ist längs der Intervertebralspalte vorgedrungen und hat dadurch wieder die Hälften zweier verschiedenen Sklerotome auf einander gedrängt. Die nunmehr zur Anlage des Bogens gekennzeichneten beiden Schichten sind ziemlich gleich entwickelt. Sie zeigen die stärkste Zellanhäufung da, wo sie der Perichordalschicht aufsitzen, an ihren Enden sind sie sehr reducirt, es stehen zwischen den Myotomen die Zellen ganz vereinzelt. Die hypochordale Spange ist nur ganz schwach entwickelt. Die Hämalbogen zeigen noch die gleiche Lage, indem sie durch die Richtung der Kerne deutlich von der Perichordalschicht getrennt sind. Ihre Bogenenden haben sich ventral vereinigt und umschließen jetzt die Gefäße. In der Höhe des Rückenmarkes herrschen im Wesentlichen noch die gleichen

Verhältnisse wie im zweiten Stadium, nur dass sich die Differenzirung im Sklerotomgewebe weiter nach oben erstreckt. Auch sind durch das Wachsthum des Muskels die Sklerotomschichten mit dem Ganglion an das Rückenmark herangedrängt worden. Man kann jetzt auch hier in Folge dessen eine vordere und hintere Bogenanlage zwischen den Ganglien unterscheiden. Die hintere Bogenanlage aber hat in der Höhe des Ganglion nur die halbe Länge der vorderen Bogenanlage.

Im weiteren Verlauf drängen sich die Zellen in den Bogenanlagen noch mehr zusammen. In dem seitlichen Bogenstück vereinigen sich die Bogenanlagen zunächst nur an ihren Enden. Es bleibt zwischen ihnen ein heller Zwischenraum an Stelle der interprotovertebralen Gefäße, die sich caudalwärts verschoben haben. Die Verlagerung der Gefäße kommt dadurch zu Stande, dass sich die Bogenanlagen bei dem Längenwachsthum des Wirbels nach vorn und zugleich nach oben verschieben. So kommt es, dass die vereinigte Bogenanlage dem Vorderende des Körpers aufsitzt. Unterdessen hat sich auch der Wirbelkörper schon in Knorpel umgewandelt. Kurz darauf erscheint in der vereinigten Bogenanlage und zwar in dem Theil, der der vorderen Bogenanlage entspricht, Knorpelgewebe. Von hier aus greift der Verknorpelungsprocess rasch auf die hintere Bogenanlage und die Bogendachanlage über, und der ganze Bogen erscheint einheitlich. Die ursprüngliche Grenze deutet aber noch eine Einsenkung am Wirbelbogen an, wie sie Goette Fig. 17 und 23 abgebildet hat. Auch die Hämalspange, die ihre ursprüngliche Lage beibehalten hat, hat sich selbständig in Knorpel umgewandelt und sitzt dem hinteren Wirbelkörperende auf.

Die Sklerotomentwicklung der Schwanzwirbelsäule unterscheidet sich also im Wesentlichen dadurch von dem Rumpfe, dass die vordere, ganglienhaltige Sklerotomhälfte von Anfang an durch die Anlage der Hämapophysen eine stärkere Ausbildung zeigt als die hintere und dass sie zur Bogenbildung eben so viel Zellenmaterial liefert wie diese, abgesehen von dem Theil, wo das Ganglion seine Lage hat, das die Entwicklung an dieser Stelle hemmt.

Lacerta.

Während die Entwicklung der Schwanzwirbelsäule im ersten Stadium mit Anguis übereinstimmt, machen sich im zweiten Stadium bemerkenswerthe Verschiedenheiten geltend (Fig. 11). Die durch die Intervertebralspalte halbirten Sklerotomabschnitte zeigen in Bezug

auf ihre Färbbarkeit keine Verschiedenheiten. Sie sind gleichmäßig in ihrer Ausdehnung mit stark tingirbaren Zellen von meist rundlicher Form erfüllt. Nur in der Nähe der Interprotovertebralgefäße zeigen die Zellen mehr lockere Beschaffenheit, so dass die Ursegmentgrenze durch einen hellen schmalen Zellstreifen im skeletogenen Gewebe deutlich ausgeprägt ist. In dem vorderen Abschnitt befindet sich wieder das segmentale Ganglion.

Fig. 12, eine etwas ältere Entwicklungsstufe, zeigt uns die Verhältnisse ventral der Chorda. Cranialwärts ist die Chorda noch getroffen worden, caudalwärts fällt der Schnitt unter die Chorda. Die Intervertebralspalte ist nicht mehr deutlich sichtbar, aber noch angedeutet. Eine Vergleichung der Schnittserie ergiebt, dass die stark hervortretende, dunkle Schicht die vordere Sklerotomhälfte ist. Die Perichordalschicht ist durch die Richtung der Zellen deutlich von dem Bogengewebe unterschieden. In der Mitte zwischen Perichordalschicht und Myotom sieht man in dem vorderen Sklerotomabschnitt einen rundlichen Zellenkomplex. Es ist die Anlage der Hämapophyse, die auch hier wieder von dem ganglienhaltigen vorderen Sklerotomantheil ausgeht. Die hypochordale Spange ist sehr schwach entwickelt. Dorsal nimmt das Ganglion, das sehr wenig ausgebildet ist, nicht den ganzen vorderen Sklerotomabschnitt ein, es besteht zwischen Ganglion und Sklerotomgrenze eine Zellschicht von mehr als der halben Breite der hinteren Sklerotomhälfte.

Fig. 13 zeigt uns die Verhältnisse im dritten Stadium der Sklerotomveränderungen im Schwanztheil. Das Myotom hat die Form einer ungleichen Spindel. Durch das Vordringen des einen Muskelbauches längs der Intervertebralspalte kommt die Neugliederung des skeletogenen Gewebes zu Stande. Da der Muskel hier im Gegensatz zum Rumpf nicht die Form eines spitzwinkligen Dreiecks hat, so können sich die Zellen des Sklerotoms auch nicht zwischen die Myotome hineindrängen, und sie werden desshalb nach der Chorda hin und zugleich auch dorsalwärts gedrängt. Im weiteren Verlauf findet man in Folge dessen auf Schnitten, die die Chorda treffen, kein Bogengewebe mehr. Die nunmehr zur Bildung eines Bogens bestimmten Sklerotomhälften zeigen in Bezug auf ihren Zellenreichthum die gleiche Ausbildung. Beide sind gleichmäßig in ihrer ganzen Ausdehnung mit dicht gedrängten, stark tingirbaren Zellen von rundlicher Form erfüllt. In der Nähe des segmentalen Ganglion stehen sie etwas lockerer und sind oft mit Fortsätzen versehen. Die hypochordale Spange ist nur wenig entwickelt, die Anlagen der Häma-

pophysen haben sich ventral von den Gefäßen vereinigt. Fig. 14 zeigt uns die Verhältnisse in der Höhe des Rückenmarkes. Das Ganglion befindet sich dicht an dem Rückenmark und trennt dadurch die zur Bogenbildung bestimmte Zellenmasse ab. Diese selbst lässt durch die Lage der Blutgefäße, durch die Myotomgrenze und durch die Richtung der Zellen die Zusammensetzung aus der hinteren Sklerotomhälfte und aus der vorderen Hälfte des dahinter folgenden Sklerotoms deutlich erkennen. Eine Vergleichung der Fig 7 und Fig. 14 zeigt den Unterschied zwischen Rumpf und Schwanz deutlich. Beide Schnitte zeigen das gleiche Stadium und sind ungefähr in der gleichen Höhe getroffen. Die Hauptbogenanlage hat im Rumpf eine Breite von 40 μ, die entsprechende vordere Bogenanlage im Schwanze 42 μ, die Nebenbogenanlage im Rumpf 10 μ und die entsprechende hintere Bogenanlage im Schwanze 36 μ. Die Zellen in der vorderen Bogenanlage haben sich bereits ringförmig zusammengeschlossen und deuten dadurch den Übergang in Knorpelgewebe an.

Im weiteren Verlauf der Entwicklung werden die Bogenanlagen durch das Myotom noch mehr dorsalwärts verschoben. Die Perichordalschicht ist in der Wirbelkörperanlage völlig verknorpelt. Nunmehr hat sich auch im Bogen Knorpel gebildet und zwar zuerst im Stamm der hinteren Bogenanlage (Fig. 15). Die hintere Bogenanlage erscheint jetzt in einer Dicke von 4—5 Zellenlagen und füllt den Raum zwischen vorderen Bogen und dem Ganglion völlig aus. Das Längenwachsthum des Bogens erfolgt also im Wesentlichen auf ihre Kosten. Nunmehr haben sich auch die Bogenanlagen dorsal geschlossen, eine Abgrenzung der Sklerotomantheile ist nicht mehr möglich, da das Ganglion fehlt. Doch lässt sich nur an der dichteren Lage der Zellen und der Lagebeziehungen zu der Myotomgrenze die der vorderen Bogenanlage entsprechende Zellenmasse erkennen. Im weiteren Verlauf greift der Verknorpelungsprocess vom Stamm der vorderen Bogenanlage auf das Bogendach über. Im Stamm der hinteren Bogenanlage erfolgt aber ungefähr in der Mitte zwischen vorderen Bogen und Ganglion ein gesonderter Verknorpelungsprocess, der allmählich von der Basis dorsalwärts fortschreitet (Fig. 16). Auf solche Weise erhält man von macerirten Skeletten Bilder, wie sie Goette Fig. 18 abgebildet hat. Durch Fortschreiten des Verknorpelungsprocesses vereinigen sich schließlich vordere Bogen und Bogendach mit dem hinteren Bogen zu einer einheitlichen Bogenplatte, deren ursprüngliche Grenze aber noch durch Furchenbildung an den Seiten zu erkennen ist (Fig. 17). Im Bogendach selbst erscheint der

Knorpel einheitlich. Die Hämapophysen verknorpeln selbständig, sie haben sich etwas caudalwärts verschoben und sind dem Intervertebralgelenk angefügt.

Die Entwicklung der Schwanzwirbelsäule unterscheidet sich also auch bei Lacerta dadurch wesentlich von dem Rumpf, dass die vordere, ganglienhaltige Schicht sehr stark ausgebildet ist. Nach Vereinigung der beiden Sklerotomhälften macht sich im Schwanz im Stamm der hinteren Bogenanlage ein gesonderter Verknorpelungsprocess geltend. Das Längenwachsthum des Bogens erfolgt wesentlich auf Kosten der hinteren Bogenanlage, wesswegen die vordere Bogenanlage auch viel breiter erscheint. Dadurch kommt es, dass der vereinigte Bogen dem Vorderende des Wirbelkörpers aufsitzt.

Entwicklung von Atlas und Epistropheus.

In der Nacken- und Occipitalregion machen sich in frühen Stadien die gleichen Verhältnisse geltend wie im Rumpf. Die Occipitalanlage ist noch deutlich durch die Intervertebralspalte von der Bogenanlage des Atlas getrennt (Fig. 18 *is*). In der Occipitalregion selbst aber fehlt eben jedwede Spur einer Gliederung. Es lassen sich vier Ursegmentrudimente nachweisen, die beiden ersten erscheinen aber verschmolzen. Das Ganglion der ersten und zweiten Cervicalnerven ist mächtig entwickelt. Die drei ersten Sklerotome des Halses sind an ihrem ventralen Ende etwas caudalwärts geneigt. Fig. 19, ein älteres Stadium, giebt uns über die Verhältnisse ventral der Chorda Aufschluss. Die Wirbelkörper sind deutlich angelegt. Die hypochordalen Spangen erscheinen als eine mächtige Zellenlage von zapfenförmiger Form dem Intervertebralwulst angefügt. Die Schnittserie ergiebt, dass sie gleichmäßig in die durch die Intervertebralspalte getrennten Sklerotomhälften übergehen. Sie sind viel bedeutender entwickelt als in der Brustregion, auch sind sie hier stark caudalwärts geneigt. Die Entwicklungsvorgänge, die nun zur Bildung von Atlas und Epistropheus führen, sind in den Grundzügen ganz die gleichen, wie sie Froriep (7) ausführlich für die Entwicklung beim Hühnchen beschrieben hat. Sie erscheinen hier nur etwas modificirt durch die Ausbildung von Gelenkkopf und Gelenkpfanne. Da es zwischen Occiput und Atlas und zwischen Atlas und Epistropheus zu keiner eigentlichen Gelenkbildung kommt, so bleiben die hypochordalen Spangen hier im Zusammenhang mit den Bogentheilen. Die erste Spange (Fig. 20 *Sp. 1*) erscheint als rundliches Knorpelstück, das die seitlichen Bogenstücke ventral verbindet. Der Atlaskörper ist

überall deutlich davon getrennt. Die zweite Spange hat ihre zapfenförmige Form beibehalten, auch zeigt sie noch eine starke, caudalwärts gerichtete Neigung. Sie steht mit dem seitlichen und oberen Bogenstück des Epistropheus in direkter Verbindung. Die folgenden Spangen erscheinen bedeutend verkleinert, weil sie offenbar ein großes Zellenmaterial zur Bildung des Gelenkwulstes abgegeben haben. Sie stehen mit den Bogentheilen nicht mehr im Zusammenhang und haben sich nach vorn verlagert. Sie erscheinen jetzt als Anhängsel des caudalen Wirbelkörperendes. Im weiteren Verlauf der Entwicklung legt sich die zweite Spange vollständig in den Zwischenraum zwischen Atlas- und Epistropheuskörper hinein und verschmilzt mit ihnen. Es erfolgt so die Gelenkbildung zwischen Atlas und Epistropheus auch bei den Reptilien nur innerhalb der Bogentheile. Die folgenden hypochordalen Spangen verschwinden vollständig, nur bei Lacerta bleiben sie bestehen und erscheinen als die unteren Dornfortsätze. Da sich oft auch die zweite hypochordale Spange in einen unteren Dornfortsatz verlängert, erscheint dann der Epistropheus bei Lacerta mit zwei unteren Dornfortsätzen ausgestattet.

Zusammenfassende Darstellung und Kritik.

Verfolgen wir die Entwicklung der Wirbelsäule von der Entstehung des Sklerotoms bis zur völligen Anlage eines Wirbels, so kommen wir zu der Thatsache, dass die Entwicklung immer streng gegliedert und ganz gesetzmäßig vor sich geht. Zunächst sind die Sklerotome gegenseitig scharf abgegrenzt, einmal durch die Grenze des Ursegmentes, dann durch die Gefäße, die immer streng interprotovertebral liegen. Die Intervertebralspalte reicht zuerst nur bis in die Mitte des Sklerotoms, und die dichteste Zellanhäufung findet sich im lateralen Drittel. Diese Verhältnisse haben wir als erstes Stadium der Sklerotomentwicklung bezeichnet.

Im zweiten Stadium erstreckt sich die Intervertebralspalte von der Muskelplatte bis zur Perichordalschicht und theilt das Sklerotom genau in zwei gleiche Theile. Die Verschiedenartigkeit der Entwicklung der Wirbelsäule bei den Reptilien spricht sich nun hauptsächlich durch eine ungleichartige Ausbildung der Sklerotomhälften aus. Im einen Fall wie bei Tropidonotus ist der craniale Sklerotomantheil sehr schwach färbbar, der caudale sehr stark, so dass man von einer hellen und dunklen Schicht sprechen kann; im anderen Falle zeigen sich beide Hälften in Bezug auf ihre Färbbarkeit gleich entwickelt, sei es, dass in beiden Theilen die dichteste Zellanhäufung

zu beiden Seiten der Intervertebralspalte auftritt, wie bei Coronella, Anguis und Rumpf von Lacerta, oder sei es, dass beide Abschnitte in ihrer ganzen Ausdehnung sich gleichmäßig stark färbbar erweisen, wie im Schwanz von Lacerta. Diese ungleichartige Ausbildung der Sklerotomhälften giebt auch der Weiterentwicklung der einzelnen Thiere das Gepräge.

Das dritte Stadium der Sklerotomveränderungen ist gekennzeichnet durch das Vordringen des Muskels längs der Intervertebralspalte und der dadurch bedingten Umgestaltungen. Indem das Myotom in seinem Wachsthum der Intervertebralspalte folgend sich einen Weg bahnt, bestimmt es je den vorderen Sklerotomantheil und den hinteren des voraufgehenden Sklerotoms zur Anlage eines Wirbels. Damit ist die Zellenmasse, worin sich die Wirbelbildung abspielen soll, genau abgegrenzt. Diesen Vorgang, dass die Hälften zweier verschiedener Sklerotome zur Bildung eines Wirbels bestimmt werden, wollte Remak (15), wie aus seinen Worten hervorgeht, offenbar mit dem Ausdruck »Neugliederung der Wirbelsäule« bezeichnen, wenn er auch die Vorgänge im Einzelnen noch nicht kannte. Die Berechtigung dieses Ausdruckes wird in neuerer Zeit fast allgemein bestritten, und die Neugliederung einfach als die Folge von der Alternation des Myotoms und Sklerotoms bezeichnet, aber wie die Entwicklung der Wirbelsäule bei Reptilien zeigt, ist die Alternation die Folge der Neugliederung, und der Ausdruck hat seine volle Berechtigung. Nur der Ausdruck Neugliederung der Wirbelsäule könnte zu Missverständnissen Anlass geben, da ja bis jetzt noch keine Wirbelsäule vorhanden war. Ich schlage desswegen vor, den Vorgang als: »Neugliederung des skeletogenen Gewebes« zu bezeichnen. Vorher war das skeletogene Gewebe in die Sklerotome gegliedert, jetzt ist es in die zur Wirbelbildung bestimmte Zellenmasse, die zwei verschiedenen Sklerotomhälften entspricht, gegliedert.

Die weitere Entwicklung zeigt sich nun bei den einzelnen Reihen verschieden je nach der Ausbildung der ursprünglich vorderen, ganglienhaltigen Sklerotomhälfte. Bei Tropidonotus erscheint diese in ihrem lateralen Drittel ganz reducirt, und wir erhalten einen Entwicklungszustand, den man als primitive Wirbelsäule bezeichnen kann. Die Definition, die Froriep aber diesem Zustand bei Vögeln gegeben hat, stimmt hier nicht ganz überein. Die Chorda zeigt bereits in der Intervertebralgegend Einschnürungen, auch ist die Bogenanlage noch nicht einheitlich. In der der vorderen Sklerotomhälfte entsprechenden Schicht macht sich nämlich in der Nähe der Inter-

vertebralgegend eine Verdichtung des Gewebes bemerkbar. In der weiteren Entwicklung vereinigt sich diese zellreiche Schicht mit dem primitiven Wirbelbogen und erscheint nun als dessen verbreiterte Bogenbase. Unterdessen beginnt auch schon im Wirbelkörper der Verknorpelungsprocess.

Bei Coronella und am Rumpf von Anguis und Lacerta machen sich andere Entwicklungsvorgänge bemerkbar. Hier kann man eine Hauptbogenanlage, die der ursprünglichen hinteren Sklerotomhälfte entspricht, und eine Nebenbogenanlage, die der vorderen, ganglienhaltigen Hälfte des folgenden Sklerotoms entspricht, unterscheiden. Haupt- und Nebenbogenanlage verschmelzen vollständig und erscheinen als einheitliches, seitliches Bogenstück.

Im Neuralbogen machen sich bei beiden Reihen die gleichen Entwicklungsvorgänge bemerkbar. In der Höhe des Ganglion wird die vordere Sklerotomhälfte vollständig von diesem eingenommen. Dorsal von dem Ganglion zeigen wieder beide Sklerotomantheile die gleiche Ausbildung. Da sowohl die Intervertebralspalte als auch das segmentale Ganglion fehlt, so ist eine Unterscheidung der beiden Sklerotomhälften nur durch die Richtung der Zellkerne möglich. Nach Vereinigung der zwei verschiedenen Sklerotomhälften erscheint zuerst in dem Theil, der dem caudalen Sklerotomantheil entspricht, Knorpel, greift aber rasch auf den anderen Theil über. Das dorsale Bogenstück schließt sich erst lange nachdem der Verknorpelungsprocess schon eingetreten ist.

Im Schwanze von Anguis und Lacerta machen sich ganz besondere Verhältnisse bemerkbar. Da sich beide Sklerotomhälften in der Entwicklung gleich bleiben, so kann man hier von einer vorderen und hinteren Bogenanlage sprechen. Bei Anguis vereinigen sich beide Bogenanlagen, sie lassen aber im seitlichen Bogenstück einen kleinen, hellen Zwischenraum zwischen den Querfortsätzen. Dorsal erscheint der Knorpel zuerst in dem Theil, der der vorderen Bogenanlage entspricht, greift aber rasch auf die hintere Bogenanlage über. Bei Lacerta zeigen auch beide Bogenanlagen zuerst die gleiche Ausbildung. Das kolossale Längenwachsthum des Wirbels erfolgt aber wesentlich auf Kosten der hinteren Bogenanlage, sie erscheint daher sehr lang, aber bloß drei bis vier Zellen breit. Die Verknorpelung erfolgt nun in beiden Bogenantheilen im Stamm getrennt, in der Bogendachanlage aber vereint. Aus dem schon genannten Grunde erscheint der vordere Bogenknorpel daher viel stärker entwickelt als der hintere. Die rudimentären doppelten Bogen und Seitenfortsätze von Anguis und

Lacerta lassen sich also in ihrer Entstehung direkt auf die ganglienhaltige, vordere Sklerotomhälfte zurückführen. Überall da, wo GOETTE Reste von Doppelbildungen nachgewiesen hat, zeigt sich auch die vordere Sklerotomhälfte stärker entwickelt. Man kann geradezu den Satz aufstellen: Je stärker die vordere Sklerotomhälfte ausgebildet ist, desto eher lassen sich Reste von Doppelbildungen nachweisen. Zieht man in Betracht, wie diese vordere Sklerotomhälfte von Anfang in streng gesondertem Verband auftritt und zuerst sehr zellreich erscheint, wie sie entweder völlig reducirt wird oder am Wirbelaufbau thätigen Antheil nimmt, wie von ihr im Schwanze die Anlage der Hämapophysen ausgeht, so tritt ihre phylogenetische Bedeutung klar zu Tage. Es wird sich daraus auch die Berechtigung ergeben, die Schlüsse, die GOETTE aus seinen rudimentären Doppelbildungen gezogen hat, auf den vorderen Sklerotomabschnitt zu übertragen. Dabei würde sich eine fast völlige Übereinstimmung mit den Befunden, die GOETTE aus seinen paläontologischen Untersuchungen gewonnen hat, ergeben. Die von Anfang an völlige, gleiche Ausbildung der beiden Sklerotomantheile bei allen Thieren giebt uns eine Bestätigung von der früheren Doppelanlage in einem Segment. Als Stütze dieser Ansicht möchte ich auch die Schuppenbekleidung des Schwanzes von Lacerta und Anguis anführen. Wenn man nämlich die Schwanzwirbelsäule von Lacerta und Anguis nach der von SCHULTZE (18) angegebenen Methode aufhellt, so löst sich zuerst die Epidermis ab. Man sieht dann, wie auf je einen Wirbel zwei ringförmige Cutiserhebungen kommen, die sich in Folge ihrer starken Pigmentirung deutlich abheben. Behandelt man noch weiter mit Kalilauge, so lösen sich auch die einzelnen Wirbel mit je zwei Cutiserhebungen ab. Ein direkter Zusammenhang mit den beiden Sklerotomhälften lässt sich aber nicht nachweisen, da die ursprüngliche Segmentirung der Hautplatte sich vollständig verwischt, und die Schuppen aus einer ganz geradlinig verlaufenden Epidermis sich erheben (Fig. 16). Ein indirekter Beweis für die Doppelbildung in einem Segment ist ferner auch der Querzerfall der Schwanzwirbel von Lacerta. Dieser ist allerdings eine Neuerwerbung, denn er ist im Embryo nicht präformirt, aber er kam da zur Ausbildung, wo die Verhältnisse am günstigsten waren, und das war die Verwachsungsstelle der beiden Bogenanlagen. Das interprotovertebrale Gewebe war jedenfalls ganz besonders prädisponirt; auch spricht die Bruchstelle dafür, denn der Wirbel zerfällt in einen kurzen, vorderen Theil und einen längeren, hinteren Theil; außerdem erfolgt der Bruch

längs der Grenze von vorderem und hinterem Bogen und mitten durch das Bogendach, von dem wir gesehen haben, dass es ebenfalls aus den beiden Sklerotomhälften besteht. Noch viel einleuchtender erscheint es aber, wenn man das Verhalten der Muskulatur berücksichtigt. Wie man sich an jeder Schwanzwirbelsäule von Lacerta überzeugen kann, entspricht die Bruchstelle einem Myocomma. Es muss aber auch die Stelle, wo der Wirbel querzerfällt, einem Myocomma entsprechen und das ist die Verwachsungsstelle der beiden Sklerotomhälften, anders ist ein Abbrechen nicht möglich.

Da durch den Neugliederungsprocess die Verschmelzung zweier Sklerotomhälften oder in phylogenetischer Hinsicht die Verschmelzung zweier Doppelanlagen zweier verschiedener Segmente erfolgt, so erscheint damit die Frage der Neugliederung des skeletogenen Gewebes und das damit im Zusammenhang stehende Auftreten der Intervertebralspalte in einem ganz neuen Licht. Alle weitgehenden Spekulationen sind aber, bevor über das Verhalten der Anamnier Untersuchungen vorliegen, verfrüht.

Die hypochordale Spange, die der Lage nach der Mitte des Sklerotoms entspricht, durch die Intervertebralspalte aber nicht getrennt wird, liegt ventral von der Intervertebralschicht und ist durch die Richtung der Zellkerne stets deutlich von ihr unterscheidbar. Sie verbindet die beiden Sklerotomhälften der rechten und linken Seite mit einander, indem sie gleichmäßig in beide Theile übergeht. Sie ist am mächtigsten in der Halsregion entwickelt, während sie im Schwanztheil nur sehr schwach ausgebildet erscheint. Mit zunehmender Gelenkbildung wird sie reducirt, indem ihre Zellen zur Gelenkanlage verwendet werden. Wenn endlich Gelenkkopf und Gelenkpfanne sich entwickelt haben, so ist die hypochordale Spange fast ganz verschwunden.

Im Halstheil gestaltet sich das Verhältnis etwas anders. Die hypochordalen Spangen sind von Anfang an sehr mächtig entwickelt. Die einzelnen Spangen, die selbständig verknorpeln, erhalten eine verschiedene Bedeutung. Die erste bleibt mit den Bogentheilen in Verbindung und wird zum unteren Atlasbogen. Die zweite, die am mächtigsten entwickelt ist, bleibt auch mit den Bogentheilen in Verbindung, verschmilzt aber mit dem Körper des ersten und zweiten Wirbels und bildet für den Atlasbogen eine Gelenkfläche. An ihrem caudalen Ende spitzt sie sich in einen unteren Dornfortsatz zu. Die nächstfolgenden hypochordalen Spangen verlagern sich wahrscheinlich in Folge der Gelenkkopfbildung an das Hinterende des vorderen Wirbelkörpers und erscheinen diesem angefügt. Sie erfahren eine

vollständige Reduktion, nur bei Lacerta bleiben sie als untere Dornfortsätze für immer bestehen. So ist auch erklärlich, warum der Epistropheus hier oft zwei untere Dornfortsätze trägt. Der untere Atlasbogen und die unteren Dornfortsätze sind also homologe Gebilde.

Die Hämapophysen entstehen von der vorderen, ganglienhaltigen Sklerotomhälfte aus als schon von Anfang an allseitig wohlbegrenzte Gebilde. Nach der Neugliederung des skeletogenen Gewebes kommen sie an das Hinterende des künftigen Wirbels zu liegen. Diese Lage behalten sie auch im weiteren Verlauf der Entwicklung bei und verknorpeln völlig unabhängig von anderen Theilen. Bei Lacerta verlagern sie sich später etwas caudalwärts und erscheinen dem intervertebralen Theil angefügt. Goette hat nun desshalb, weil sie dasselbe Wirbelsegment wie der nächstfolgende Wirbel tragen, geschlossen, dass sie genetisch zu diesem Wirbel gehören. Das Muskelsegment kann aber kein Kriterium bilden, weil das Myotom immer zu den Hälften zweier Wirbel gehört. Die Hämapophysen gehören vielmehr genetisch zu dem vorderen Wirbel und sind Bildungen für sich. Sie können desshalb auch weder mit den Rippen noch mit den unteren Dornfortsätzen homologisirt werden.

Vorstehende Abhandlung wurde in dem zoologischen Institut der Universität Tübingen angefertigt.

Dem verstorbenen Herrn Professor Dr. Eimer schulde ich für die Überlassung dieser Arbeit vielen Dank. Eben so spreche ich an dieser Stelle Herrn Professor Dr. Blochmann für das Interesse und Wohlwollen, das er meiner Arbeit stets entgegenbrachte, meinen herzlichsten Dank aus.

Zu besonderem Danke fühle ich mich Herrn Privatdocent Dr. Hesse verpflichtet, der mir bei der Abfertigung dieser Arbeit oft mit Rath und That zur Seite gestanden ist.

Tübingen, den 28. November 1898.

Litteraturverzeichnis.

1. Corning, Über die sog. Neugliederung der Wirbelsäule und über das Schicksal der Urwirbelhöhle bei Reptilien. Morph. Jahrb. Bd. XVII.
2. v. Ebner, Urwirbel und Neugliederung der Wirbelsäule. Wiener Sitzungsberichte. Bd. XCVII. Abth. 3. 1888.

3. v. Ebner, Über die Beziehungen des Wirbels zu den Urwirbeln. Wiener Sitzungsber. Bd. CI. Abth. 3. 1892.
4. Gegenbaur, Untersuchungen zur vergleichenden Anatomie der Wirbelsäule bei Amphibien und Reptilien. Leipzig 1862.
5. Derselbe, Vergleichende Anatomie der Wirbelthiere. Leipzig 1898.
6. Goette, Über den Wirbelbau bei den Reptilien und einigen anderen Wirbelthieren. Zeitschr. f. wiss. Zool. Bd. LXII.
7. Froriep, Zur Entwicklungsgeschichte der Wirbelsäule, insbesondere des Atlas und Epistropheus und der Occipitalregion. 5. Beobachtung an Hühnerembryonen. Archiv für Anatomie und Physiologie. Anatom. Abth. 1883.
8. Derselbe, Zur Entwicklungsgeschichte etc. II. Beobachtung an Säugethierembryonen. Archiv für Anatomie und Physiol. Anatom. Abth. 1886.
9. Oscar Hertwig, Lehrbuch der Entwicklungsgeschichte der Menschen und der Wirbelthiere. 6. Auflage. Jena 1898.
10. Hyrtl, Über normale Quertheilung der Saurierwirbel. Wiener Sitzungsber. X. 1853.
11. Kollmann, Die Rumpfsegmente menschlicher Embryonen von 13 bis 35 Urwirbeln. Archiv für Anatomie und Physiol. Anatom. Abth. 1891.
12. Derselbe, Lehrbuch der Entwicklungsgeschichte des Menschen. Jena 1898.
13. Leydig, Die in Deutschland lebenden Arten der Saurier. Tübingen 1872.
14. Rathke, Entwicklungsgeschichte der Natter. Königsberg 1839.
15. Robert Remak, Untersuchungen über die Entwicklung der Wirbelthiere. Berlin 1855.
16. O. Schultze, Über embryonale und bleibende Segmentirung. Anat. Anzeiger. Ergänzungsbd. 1896.
17. Derselbe, Grundriss der Entwicklungsgeschichte des Menschen und der Säugethiere. Leipzig 1897.
18. Derselbe, Über die Herstellung und Konservirung durchsichtiger Embryonen zum Studium der Skelettbildung. Anat. Anzeiger. Ergänzungsbd. 1897.

Erklärung der Abbildungen.

Bezeichnungen:

a, vordere Sklerotomhälfte;
ai, Arteria interprotovertebralis;
B, Bogen;
ch, Chorda dorsalis;
cd, caudal;
cr, cranial;
gl, Ganglion;
K, Körperknorpel oder Körperanlage;
is, Intervertebralspalte;
H, Hauptbogen;
hb, Hämalbogen;
m, Myotom;
n, Nerv;
N, Nebenbogenanlage;
R, Rückenmark;
o, vordere Bogenanlage;
o', hintere Bogenanlage;
p, hintere Sklerotomhälfte;
Ps, Perichordalschicht;
Sp, hypochordale Spange;
sk, Sklerotom;
Us, Ursegment.

Tafel IV—VII.

Die Figuren 4, 9, 18, 19, 20 sind bei 25facher, die anderen Figuren außer Fig. 1*a*, 1*b* und 2*b* mit 280facher Vergrößerung gezeichnet.

Fig. 1*a*. Querschnitt durch einen Urwirbel aus der Rumpfregion von Lacerta agilis. Homogene Immersion 1/12, Appertur 1,25 nach Zeiss.

Fig. 1*b*. Horizontalschnitt durch einen Urwirbel in der Höhe der Chorda aus der Rumpfregion desselben Thieres. Zeiss Obj. F, Oc. 3.

Fig. 2*a*. Horizontalschnitt aus der Höhe der Chorda von der Rumpfregion eines Embryo von Tropidonotus natrix.

Fig. 2*b*. Intervertebralspalte desselben Schnittes, gezeichnet bei Zeiss Obj. F, Oc. 3.

Fig. 3. Horizontalschnitt aus der Höhe der Chorda von der Rumpfregion eines Embryo von Tropidonotus natrix.

Fig. 4. Sagittalschnitt aus der Halsregion desselben Embryos.

Fig. 5. Horizontalschnitt aus der Höhe der Chorda von der Rumpfregion von Lacerta agilis.

Fig. 6. Horizontalschnitt in der Höhe der Chorda aus der Rumpfregion von Coronella laevis.

Fig. 7. Horizontalschnitt aus der Mitte der Höhe des Rückenmarkes von dem Rumpf von Lacerta agilis.

Fig. 8. Horizontalschnitt in der Höhe der Chorda von der Rumpfregion von Coronella laevis.

Fig. 9. Sagittalschnitt aus dem mittleren Schwanztheil von Anguis fragilis. Cranialwärts ist der Schnitt mehr medial geführt und trifft noch die Chorda.

Fig. 10. Horizontalschnitt aus dem mittleren Schwanztheil von Anguis fragilis in der Höhe der Chorda.

Fig. 11. Horizontalschnitt aus der Höhe der Chorda von dem hinteren Schwanztheil von Lacerta agilis.

Fig. 12. Horizontalschnitt aus dem mittleren Schwanztheil desselben Embryos. Caudal ist der Schnitt tiefer geführt wie cranial und hat hier noch die Chorda getroffen.

Fig. 13. Horizontalschnitt aus der Höhe der Chorda von der mittleren Schwanzregion von Lacerta.

Fig. 14. Horizontalschnitt aus der Mitte der Höhe des Rückenmarkes von der mittleren Schwanzregion eines älteren Embryos von Lacerta agilis.

Fig. 15. Horizontalschnitt aus dem oberen Drittel der Höhe des Rückenmarkes von der hinteren Schwanzregion von Lacerta agilis.

Fig. 16. Horizontalschnitt aus der Mitte der Höhe des Rückenmarkes von der hinteren Schwanzregion von Lacerta agilis.

Fig. 17. Horizontalschnitt aus der mittleren Höhe des Rückenmarkes aus der vorderen Schwanzregion von Lacerta agilis.

Fig. 18. Sagittalschnitt aus der Nackenregion von Anguis fragilis.

Fig. 19. Sagittalschnitt aus der Nackenregion von Coronella laevis.

Fig. 20. Sagittalschnitt aus der Nackenregion von Anguis fragilis.

Druck von Breitkopf & Härtel in Leipzig.

Fig. 1a

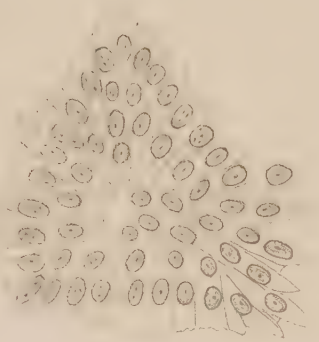

Fig. 1b

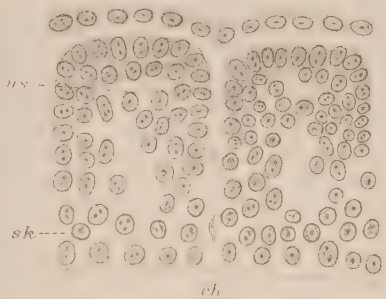

Fig. 3.

Fig. 2a



Fig. 4.

Fig.5.

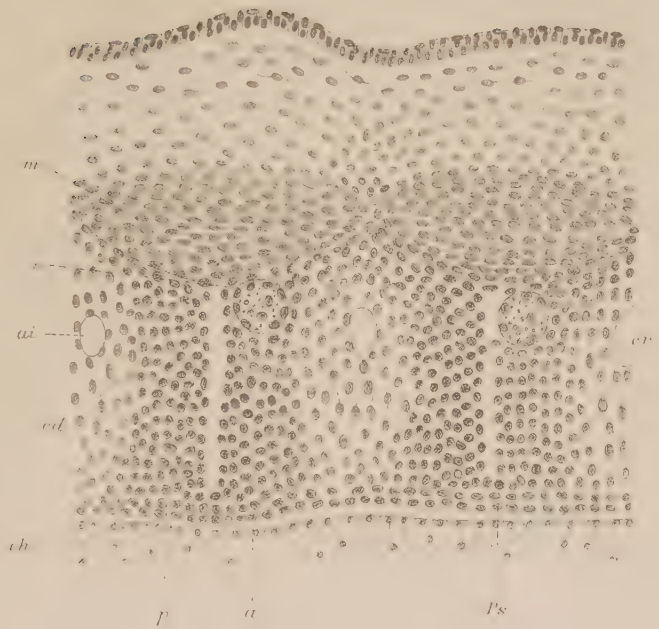

Fig.2 b

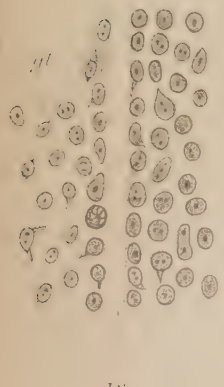

Fig.6.

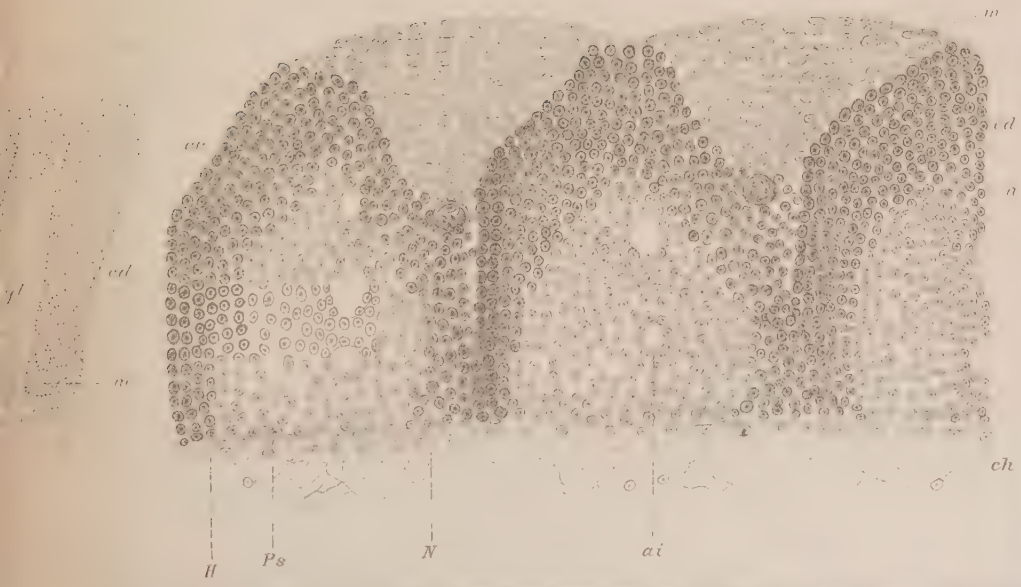

Fig. 7

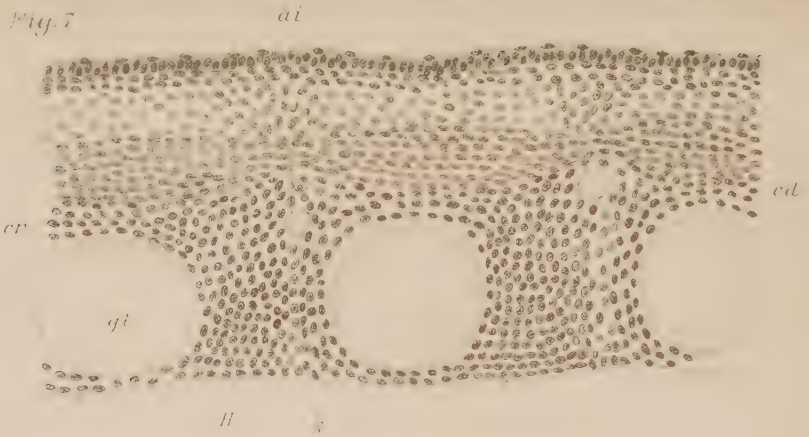

Fig. 9.



Fig. 11



Fig. 8.

Fig. 10.



Fig 12

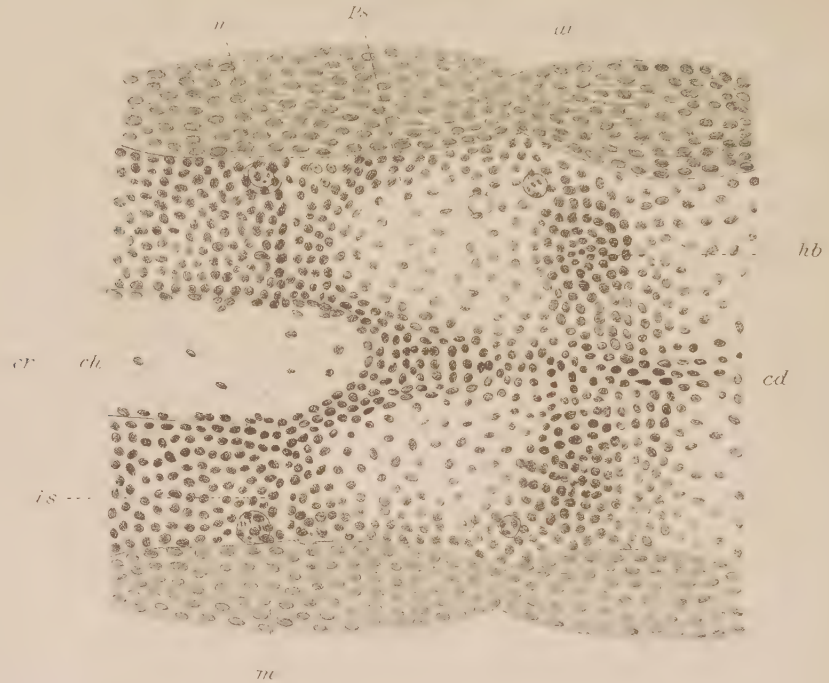

Fig 13



H. Männer ges.

Verlag v. Wilhe

Fig. 14.

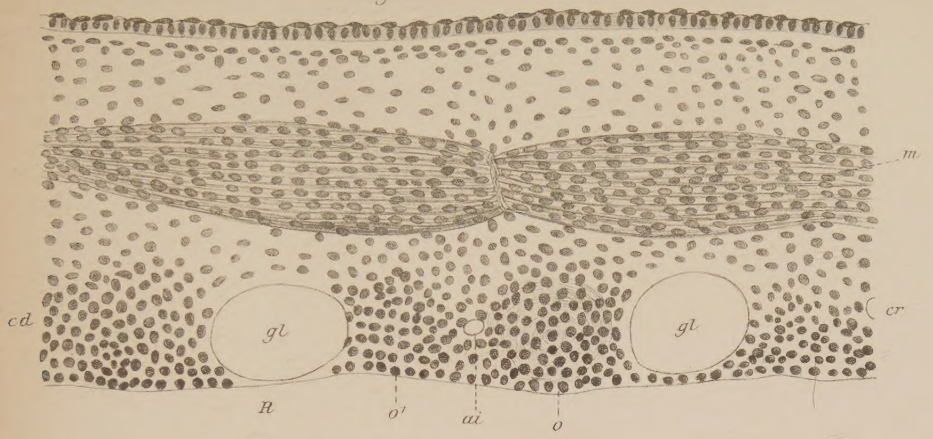

Fig. 15.

R

Fig. 16.

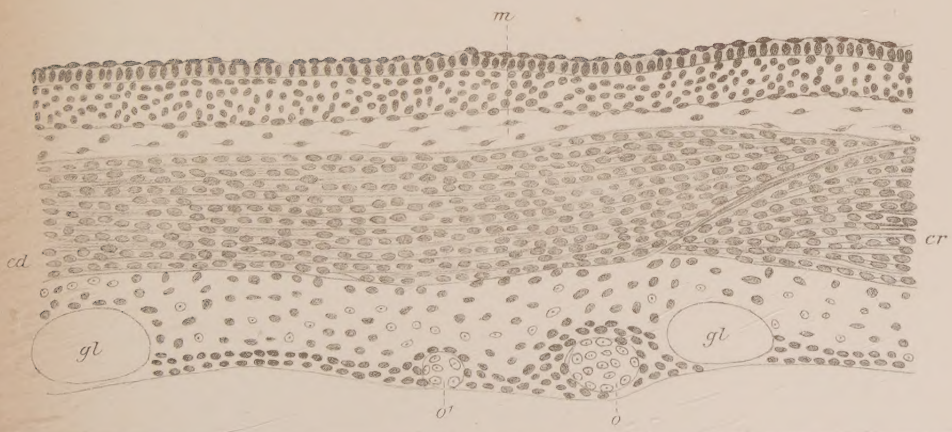

nann in Leipzig.

Lith. Anst. v. E. A. Funke Leipzig.